

## REPORTE DE CASOS / CASE REPORTS

## Enfermedad de Paget Extramamaria en varón. A propósito de un caso

### Paget's disease Extramammary in male. About a case

Adrian Isacc Nieto Jiménez<sup>1</sup>, Lourdes Gladys Rodríguez Ramírez<sup>2</sup>, Karina Benítez Escobar<sup>3</sup>

DOI.10.21931/RB/2017.02.04.9

#### RESUMEN

Se presenta el caso de un paciente ecuatoriano de 72 años valorado en el hospital provincial de Ibarra, Imbabura por presentar lesiones genitales de 8 años de evolución. Valorado anteriormente en el año 2016 con varios planteamientos diagnósticos dentro de los que se incluyó el linfoma cutáneo y la enfermedad de paget extra mamaria, esta última muy rara. Se realiza biopsia cutánea y se concluye como enfermedad de paget extramamaria. Esta entidad constituye una neoplasia cutánea infrecuente. Se trata de un adenocarcinoma intraepitelial que se presenta en áreas ricas en glándulas apocrinas. La mayoría de las veces se localiza en la vulva, seguida en orden de frecuencia por el escroto, la región perianal y la axila. Este trabajo ilustra una forma de presentación poco frecuente de esta dermatosis en el sexo masculino con un diagnóstico tardío cuyo pronóstico es reservado.

Palabras claves: Enfermedad de paget extramamaria, pronóstico.

#### ABSTRACT

We present the case of a 72-year-old Ecuadorian patient evaluated in the provincial hospital of Ibarra, Imbabura for presenting genital lesions of 8 years of evolution. Previously evaluated in 2016 with several diagnostic approaches including cutaneous lymphoma and extramammary paget disease, the latter very rare. A skin biopsy is performed and is concluded as an extramammary paget disease. Extramammary Paget's disease is an uncommon cutaneous neoplasm. An intraepithelial adenocarcinoma occurs in areas rich in apocrine glands. Most of the time it is located in the vulva, followed in order of frequency by the scrotum, the perianal region and the axilla. This work illustrates a rare form of presentation of this entity in males with a late diagnosis whose prognosis is reserved.

Key words: Paget's disease, extramammary, prognosis.

#### Introducción

La Enfermedad de Paget Extramamaria (EPEM) constituye un tumor cutáneo que se localiza en zonas anogenitales y axilares, sin embargo, se han descrito casos de lesiones ubicadas en la cara y los muslos. La discusión sobre su origen, intraepidérmico o como resultado de metástasis epidérmicas de un tumor subyacente, aún sigue viva.<sup>1</sup> Es una enfermedad muy infrecuente, con predominio de 3:1 a favor de la mujer. Raro en el sexo masculino. La mayoría de las veces la EPEM se localiza en la vulva, seguida en orden de frecuencia por el escroto, la región perianal y la axila. Exige un estudio de extensión debido a su asociación con neoplasias malignas en otras localizaciones.<sup>2</sup>

A pesar de compartir características clínicas e histológicas con la enfermedad de Paget mamaria, es reconocida actualmente como una entidad diferente y única. En 12 % a 33 % de casos es posible encontrar un tumor maligno subyacente, donde el riesgo es más alto si se trata de un Paget perianal.<sup>16</sup> Además, la localización del tumor maligno subyacente tiende a relacionarse con la localización de la lesión pagetoide.<sup>3</sup>

El comienzo de la EPEM es lento, insidioso existiendo, habitualmente, prurito. Clínicamente se manifiesta como una placa eritemato-descamativa, erosionada y exudativa que al desecarse motiva costras. Bordes geográficos y bien delimitados. En definitiva, recuerda a un eczema. Clínicamente es posible distinguir entre estas lesiones y los trastornos por liqueniación.<sup>1,4</sup>

Tanto en la enfermedad de Paget mamaria como extramamaria el patrón de disposición de las células neoplásicas en la epidermis es característico (patrón pagetoide) y consiste en la infiltración de las distintas capas de la epidermis, generalmente de forma más intensa en las más bajas, por células de citoplasma amplio y claro, a veces eosinofílico, conteniendo núcleos vesiculares.<sup>5</sup>

El tratamiento de elección de la EPEM sigue siendo la escisión quirúrgica o la microcirugía de Mohs, aunque se discuten otras alternativas actualmente.<sup>6</sup>

En general, el pronóstico de la enfermedad primaria es favorable, aunque el resultado puede variar según ciertos factores de mal pronóstico como la duración prolongada de la enfermedad, la avanzada edad, el crecimiento invasivo y la profundidad de invasión.<sup>5,6</sup>

En EU se registran tasas de prevalencia de 1 por cada 1 millón de habitantes, predominando en el sexo femenino y en localizaciones genitales en ambos sexos. La edad de comienzo promedio es en la quinta década de vida.

En América del sur no se reportan casos en el sexo masculino.<sup>7</sup> Se estima que existe un subregistro por el diagnóstico tardío planteado dado por la similitud con otras entidades y la baja frecuencia de presentación.<sup>3,7</sup>

<sup>1</sup> Especialista en primer Grado en Medicina General Integral y Dermatología. Diplomado en Hematodermias. Profesor Asistente. Investigador Agregado.

<sup>2</sup> Especialista en primer grado en Medicina General Integral y Anatomía Patológica. Profesor Asistente.

<sup>3</sup> Especialista en Anatomía Patológica. Hospital IIES San Francisco de Quito.

Instituto Ecuatoriano de Seguro Social. Hospital Ibarra. Imbabura.

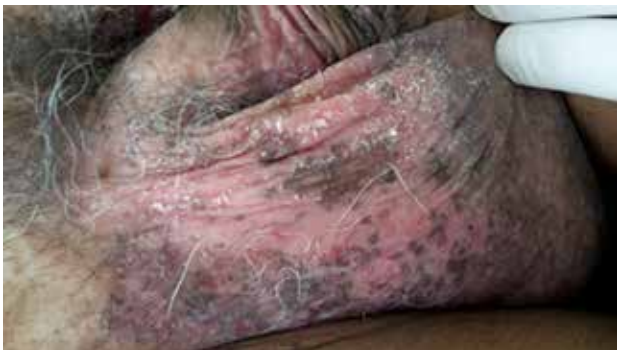E-mail de correspondencia: adrianisacnj@gmail.com

## Caso Clínico

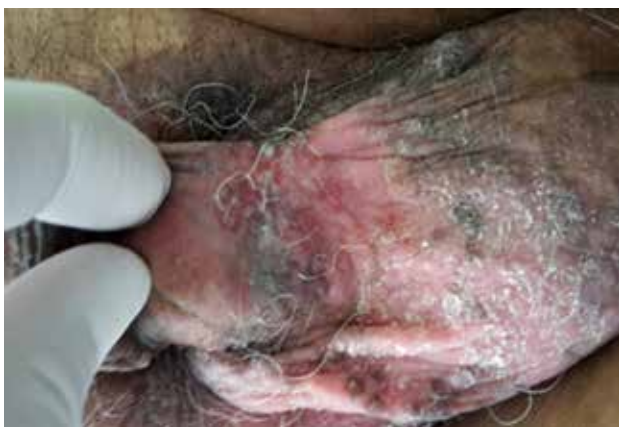Se trata de un paciente m,b de 72 años de edad que presentaba lesiones eritemato ulcerativas en área genital de 8 años de evolución. Tratado en varias ocasiones sin mejoría clínica evidente. Es valorado en diciembre 2016 y se plantean varios diagnósticos luego de revisar la literatura incluyendo la Enfermedad de Paget extra mamaria.

Al interrogatorio, refirió como antecedente hipertensión arterial e hipotiroidismo de 6 años en tratamiento médico con losartán y levotiroxina, 50 mg y 75 mg respectivamente. Ningún otro dato de interés.

El cuadro cutáneo inició con áreas ulcerativas y eczematosas en regiones inguinoescrotales que fue interpretado inicialmente como una dermatitis de contacto o una psoriasis invertida. Utilizaron cremas esteroideas tópicas de alta potencia y antibioticoterapia, pero solo presentó mejoría parcial. Las lesiones se extendieron y se tornaron más eritematosas y dolorosas. A la exploración física se observó una dermatosis inguinoescrotal con exulceraciones y dos nódulos pequeños, bilaterales y simétricos de 8 años de evolución. La afectación era más marcada en el escroto y se acompañó de maculas pigmentadas, dolor a la palpación y secreción blanco amarillenta. Además, piel seca y algunas costras superficiales. (Figuras 1 y 2)

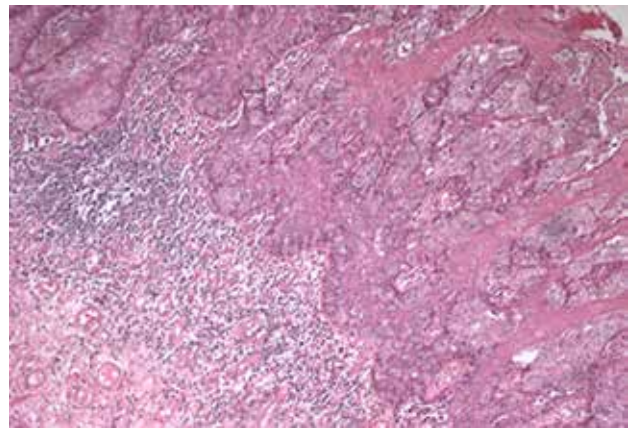


**Figura 1.** Nótese el aspecto eritematoso y costroso con pigmentación no homogénea.

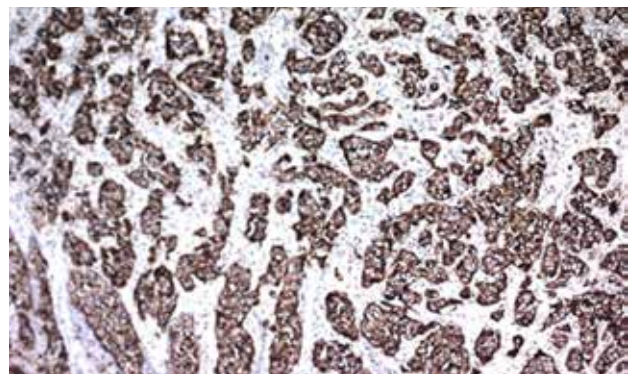


**Figura 2.** Aquí se observa marcada exulceración en la base del pene y escroto.

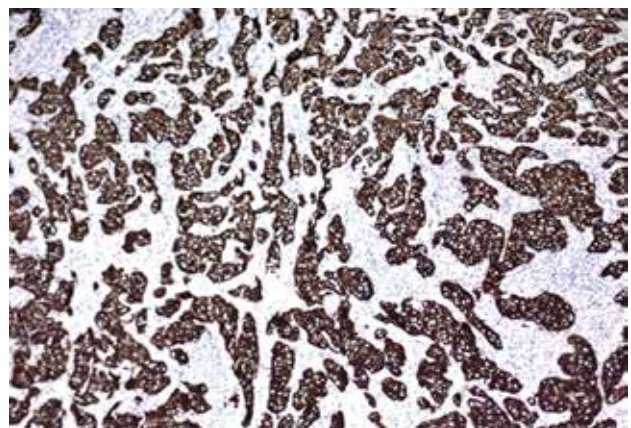
Se procedió a tomar muestra y el estudio histopatológico mostró epidermis comprometida por neoplasia compuesta por células de citoplasma amplio, claro, abundante. Núcleos grandes vesiculares. Se observan mitosis atípicas. Se extiende a dermis y glándulas subyacentes. (Figuras 3). Inmunohistoquímica: Permite la diferenciación entre primaria y secundaria.



**Figura 3. Histopatología.** Tinción con hematoxilina eosina donde se aprecia epidermis comprometida por neoplasia compuesta por células de citoplasma amplio, claro, abundante. Se observan las células de Paget.



**Figura 4.** Marcadores Inmunohistoquímicos en la EPDM: CEA Y Citoqueratina 7 . (CEA) Positivo en citoplasma de células de la lesión en la EPDM.



**Figura 5.** Citoqueratina 7 fuertemente positivo en citoplasma de las células de la lesión que tiñe las células de Paget. Tiene un 90 % de especificidad en la EPDM.

Las muestras resultaron HMB45 negativo y la S100: negativo en células de la lesión. El diagnóstico es compatible con Enfermedad de Paget Extramamaria primaria. El diagnóstico correcto lo da la arquitectura celular e inmunohistoquímica. Se realizaron exámenes complementarios de rutina, eco abdominal y Rx de tórax que fueron normales. Hasta el momento no se encontró metástasis sistémica u otra alteración cutánea.

El paciente fue referido al servicio de oncología para su estadiaje y tratamiento adecuado. Hoy se mantiene estable aun en tratamiento médico.

Al tener en cuenta que se trata de una enfermedad de escasa casuística y del hecho de la existencia de disparidad de criterios en cuanto a conducta terapéutica, se consideró justa la publicación de un nuevo caso.

## Comentarios

En 1874 el doctor James Paget describió por primera vez la enfermedad de Paget de la mama.<sup>1</sup> Desde entonces se han reportado casos de localización extra-mamaria, el primero de los cuales lo realizó Crocker en 1888, en el escroto.<sup>2</sup> Se han descrito, además, otras localizaciones como son: región axilar,<sup>3</sup> perineal y perianal,<sup>4,5</sup> broncopulmonar, uretra, párpados,<sup>6</sup> esófago y vulva.<sup>8</sup>

El primer caso de Enfermedad de Paget extramamaria, descrito por Crocker en 1889, se trataba de un varón con lesión en área genital.<sup>6</sup> La forma primaria de la EPEM consiste en adenocarcinomas de diferenciación apocrina que pueden metastatizar por vía sanguínea o linfática; y la secundaria es la consecuencia de la diseminación dérmica de un tumor próximo o a distancia.<sup>1,3</sup>

La enfermedad de Paget inguino escrotal constituye una entidad rara, incluso con incidencia baja en clínicas especializadas. En la literatura mundial se han reportado alrededor de 120 a 150 casos, sin embargo, solo algo más de 50 pacientes han sido debidamente documentados sobre todo en EU.<sup>5</sup>

Al igual que en otros casos reportados en la literatura mundial,<sup>7,9</sup> el diagnóstico fue tardío (a los 8 años del inicio clínico del proceso patológico), confundiendo con otras entidades clinicohistológicas como la enfermedad de Bowen, linfomas cutáneos de células T epidermotrópicas, el melanoma y la eritroplasia de Queyrat, que constituyen diagnósticos diferenciales.<sup>8</sup>

A diferencia de la enfermedad de Paget de la mama en la que la mayoría de los casos se acompaña de un tumor subyacente (carcinoma ductal), las lesiones genitales y las vulvares generalmente se encuentran limitadas a la epidermis, folículos pilosos y glándulas sudoríparas.<sup>10</sup>

En Ecuador no existen reportes de casos de pacientes del sexo masculino con EPEM. Solo se ha descrito en mujeres entre 50 y 70 años de edad a nivel bulbar y perianal.<sup>11</sup>

En lo que al tratamiento se refiere, existen controversias. La cirugía es la primera opción terapéutica. Aunque se realice una extirpación amplia, el índice de recurrencia puede alcanzar el 25%, que se puede reducir al 10% si se realiza una cirugía micrográfica de Mohs, dado que en este tipo de cirugía se evalúan cuidadosamente los márgenes operatorios.<sup>6</sup>

Algunos autores señalan buenos resultados con radioterapia o la combinación de ésta con la cirugía. Otros señalan la combinación de quimioterapia más radioterapia.<sup>12</sup>

El pronóstico de la enfermedad extra-mamaria es ambiguo, pues a pesar del relativo bajo grado de malignidad de estas lesiones, en un elevado número de casos se asocia a otros tumores malignos, en ocasiones difíciles de localizar además de la tendencia a la recidiva elevada pasando incluso el período considerado de curación estándar de 5 años. Un mal pronóstico se asocia a la existencia de un carcinoma infiltrante, pero si se limita a

la afectación intradérmica puede persistir muchos años sin desarrollar diseminación, aunque en casos de no tratarse pueden llegar a hacerse infiltrante.<sup>10,13</sup> La EPEM es una enfermedad infra diagnosticada por su baja incidencia y la variedad de entidades con clínica similar.<sup>3,10</sup>

## Conclusiones

La EPEM representa una rara entidad en el sexo masculino. Es más frecuente en mujeres entre 50 y 70 años de edad. Por su semejanza con otras dermatosis predomina el diagnóstico es tardío. Su pronóstico depende del tiempo de evolución y la edad del paciente.

## Recomendaciones

Ante cualquier dermatosis crónica en región inguinal o axilar de aspecto eccematoso y prurito persistente, que no se resuelve después de seis semanas, se debe realizar una biopsia de la lesión para estudio anatomopatológico.

## Referencias bibliográficas

- Sánchez-Sánchez JM, Molinero-Caturra, JA, Ferreres-Riera JR et al. Enfermedad de Paget extramamaria. *Semergen*, 2014; 37(9):504-7.
- Martín González B, Pitarch Bort G. La enfermedad de Paget extramamaria. *Piel*, 2013; 21(7):332-5.
- Thompson I, Thrasher JB, Aus G, Burnett AL, Canby-Hagino ED, Cookson MS, et al. Guideline for the management of clinically localized prostate cancer. *J Urol*. 2015; 177:2106-31.
- Heidenreich A, Bellmunt J, Bolla M, Joniau S, Mason M, Matveev V, et al. EAU guidelines on prostate cancer. Part I: screening, diagnosis, and treatment of clinically localised disease. *Actas Urol Esp*. 2016; 35:501-14.
- Mohler J, Bahnsen RR, Boston B, Busby JE, D'Amico A, Eastham JA, et al. NCCN clinical practice guidelines in oncology: Prostate cancer. *J Natl Compr Canc Netw*. 2016; 8:162-200.
- Martorell A, Sanmartín O, Escutia B, Guillén C. Imiquimod tópico al 5% como alternativa terapéutica en la enfermedad de Paget extramamaria primaria. *Piel*. 2016; 24:568-71.
- Ligia Aranibar, JA, Ramírez C. Enfermedad de Paget, diferentes formas de una misma enfermedad. *Estadísticas. Piel* 2016; 27:178-81.
- Crocker HR. Paget's disease affecting the scrotum and penis. *Trans Pahal Soc Lond*. 2017; 40: 187-91.
- Ligia Aranibar, JA, Ramírez C. Enfermedad de Paget, diferentes formas de una misma enfermedad. *Estadísticas. Piel* 2016; 27:178-81.
- Pierie JP, Choudry U, Muzikansky, A et al. Prognosis and management of extramammary Paget's disease and the association with secondary malignancies. *J Am Coll Surg* 2014; 196:45-50.
- Estadística Nacional. Ecuador. Imbabura .2017
- Hendi A, Brodland DG, Zitelli JA. Extramammary Paget's disease: surgical treatment with Mohs micrographic surgery. *J Am Acad Dermatol*. 2015; 51:767-73
- Wagner G, Sachse MM. Extramammary Paget disease - clinical appearance, pathogenesis, management. *J Dtsch Dermatol Ges*. 2017; 4:1-7.

**Recibido:** 23 agosto 2017


**Aprobado:** 20 octubre 2017

# BIO MOL®

Somos distribuidores exclusivos de equipos, reactivos e insumos para líneas de investigación en Biología Molecular Forense, Biotecnología e Identidad Genética.

Podemos cubrir todos los requerimientos para equipamiento completo de laboratorios con tecnología de punta.

El personal de BioMol Ecuador Cia. Ltda. Esta constituido por biólogos especializados en Biología Molecular, Microbiología e Identidad genética.



**BIO MOL®**  
BIO MOL ECUADOR CIA. LTDA.

## MARCAS CON LA MÁS ALTA GARANTÍA TÉCNICA Y CIENTÍFICA

Genómica, análisis expresión de proteínas, biología molecular e identidad genética.



Equipos y reactivos de NGS & Microarreglos para investigación y aplicaciones diagnósticas.

Filtración de laboratorio, Tarjetas de colección de muestras y kits, membranas de blotting.



Análisis celular fotodocumentación, investigación en Proteomica, DNA, RNA, Cromatografía, sistemas de blotting.

Anticuerpos primarios/ secundarios, Bioquímicos, y Suministros generales para Laboratorio.



Soluciones automatizadas de pipeteo, Kits de pipetas, Pipetas especializadas, Bombas peristálticas.

Síntesis oligos DNA/RNA, Secuenciación DNA, Next Generation Sequencing, Secuenciación RNA (ILLUMINA), Sondas qPCR.



Material e insumos para crioconservación, filtración, cultivo celular y material para laboratorio. Consumibles de plástico certificados libres de ADNasa / RNasa y pirógenos.

Células madre adultas, células madre pluripotentes, Cultivo Celular, Detección de endotoxinas, (OGM).



Cámaras de electroforesis horizontal y vertical, Sistemas de Detección de mutaciones, estación de trabajo de PCR sistemas Blotting.

Reactivos para ciencias forenses.



Automatización y manejo de fluidos.

Fábrica productos innovativos para el aislamiento y el análisis de ácidos nucleicos: DNA, RNA y proteínas.



Software forense que permite realizar servicios operacionales, de consultoría y administración en el terreno de ADN forense y problemas de identificación rápida y precisa.