

REPORTE DE CASOS

Ozonoterapia en patologías de columna: Revisión de casos

Ozone therapy in diseases of spine: Review of cases

Danilo Ruiz Reyes¹, María Elena Romo²

DOI. 10.21931/RB/2017.02.02.7

RESUMEN

El objetivo de esta revisión de casos clínicos, es demostrar el beneficio de la Ozonoterapia en las lesiones de columna lumbar en casos de hernias discales y artrosis vertebral. Fueron seleccionados cuatro pacientes: Dos con hernias discales en la región lumbosacra y dos con artrosis vertebral lumbar y daño del disco vertebral (discartrosis) en la misma región lumbar, atendidos en el Centro Médico Ozonocenter de Quito, Ecuador, en el segundo semestre 2016. Los pacientes presentaron signos clínicos característicos de esta patología: dolor lumbar, dolor región glútea, dolor lumbar a la deambulación, dolor al permanecer sentado por largos períodos. Estudios de Resonancia Magnética (MRI) de la región lumbo-sacra se utilizaron para corroborar la presencia, el tamaño y tipo de las lesiones antes y al concluir la terapia. En los cuatro pacientes se obtuvo una mejoría notable tanto en el tamaño de las protrusiones discales como en las lesiones artrósicas vertebrales. Se efectuó un seguimiento mensual a los pacientes durante seis meses, permaneciendo asintomáticos durante ese período. Se puede concluir que la ozonoterapia paravertebral constituye un excelente procedimiento médico para la resolución de las hernias discales y lesiones discartrósicas en la región lumbosacra.

Palabras Claves: hernias discales, discartrosis, ozonoterapia, protrusiones, región lumbo-sacra, resonancia magnética (MRI).

ABSTRACT

The objective of this revision of clinical cases is to demonstrate the therapeutic effectiveness of ozone therapy in cases of hernial discs and arthrosis vertebral in the lumbar sacral region. A total of 4 patients were collected: Two diagnosed with lumbar disc herniation; and two with discartrosis in the lumbar sacral region, in Ozonocenter Medical Center of Quito, Ecuador, in the second half 2016. The patients have a clinically signs of the disease: Lumbar pain, gluteal pain, lumbar pain at walking, pain of stay seat for large periods of time. Nuclear magnetic resonance studies (MRI) of lumbar sacral region were used to corroborate the presence, type and size of the illness before and after the treatment. In the four patients, we have reduction of the size of protrusions discs and improve of discartrosis. Is made a follow-up to those patients monthly during six months, remaining asymptomatic during that period. In conclusion, ozone therapy is an excellent medical procedure for the resolutions of disc protrusions and discartrosis in the lumbar sacral level.

Key Words: disc herniation, lumbar sacral region, discartrosis, ozone therapy, protrusions, nuclear magnetic resonance (MRI).

Introducción

El ozono (O₃) es un oxígeno trivalente utilizado para la salud humana desde 1840, se lo obtiene por el paso de oxígeno medicinal por una descarga eléctrica de alto voltaje. Esta reacción realizada por un equipo especial de electromedicina produce un gas/plasma (ozono) con distintas concentraciones acordes a la patología y al tratamiento.

La utilización del Ozono en el tratamiento de las hernias de disco lumbares y cervicales protruidas y prolapsadas, igualmente en los procesos discartrósicos de columna, evidencia un gran beneficio, la regresión de la sintomatología dolorosa es rápida y las ventajas respecto a los métodos tradicionales, incluida la cirugía, están representadas por su eficacia y la ausencia de efectos colaterales.

La Hernia de Disco intervertebral lumbo sacra en sus diferentes fases representa un 5% de la patología de

la columna vertebral siendo la principal causa de lumbalgia o lumbociatalgia a nivel mundial y un motivo frecuente de incapacidad laboral.

Los efectos del Ozono en estas patologías son:

Acelera la degradación de poliglucósidos en el núcleo pulposo del disco intervertebral lo que lleva a su reabsorción, con la consiguiente reducción del material herniado responsable de la compresión nerviosa.

Elimina los mediadores químicos de la inflamación (Fosfolipasa A2, Metaloproteinasas, Prostaglandina E2, IL6, Glicoproteína YKL-40) que se liberan con la ruptura del núcleo pulposo del disco lesionado y que producen inflamación, contracción muscular, falta de irrigación (hipoxia tisular, isquemia y acidosis), edema local, desmielinización y estímulo nociceptivo (dolor).

Estimula la acción del Factor de Crecimiento Transformante/Tisular (TGF-β) favoreciendo la regeneración de los tejidos.

¹ Director Médico Ozonocenter, Quito, Ecuador; Docente Facultad de Medicina, Pontificia Universidad Católica, Quito, Ecuador.

² Médico, Ozonocenter, Quito, Ecuador.

Correspondence: druizr82@gmail.com

Introducción

El ozono (O₃) es un oxígeno trivalente utilizado para la salud humana desde 1840, se lo obtiene por el paso de oxígeno medicinal por una descarga eléctrica de alto voltaje. Esta reacción realizada por un equipo especial de electromedicina produce un gas/plasma (ozono) con distintas concentraciones acordes a la patología y al tratamiento.

La utilización del Ozono en el tratamiento de las hernias de disco lumbares y cervicales protruidas y prolapsadas, igualmente en los procesos discartrósicos de columna, evidencia un gran beneficio, la regresión de la sintomatología dolorosa es rápida y las ventajas respecto a los métodos tradicionales, incluida la cirugía, están representadas por su eficacia y la ausencia de efectos colaterales.

La Hernia de Disco intervertebral lumbo sacra en sus diferentes fases representa un 5% de la patología de la columna vertebral siendo la principal causa de lumbalgia o lumbociatalgia a nivel mundial y un motivo frecuente de incapacidad laboral.

Los efectos del Ozono en estas patologías son:

Acelera la degradación de poliglucósidos en el núcleo pulposo del disco intervertebral lo que lleva a su reabsorción, con la consiguiente reducción del material herniado responsable de la compresión nerviosa.

Elimina los mediadores químicos de la inflamación (Fosfolipasa A2, Metaloproteinasas, Prostaglandina E2, IL6, Glicoproteína YKL-40) que se liberan con la ruptura del núcleo pulposo del disco lesionado y que producen inflamación, contracción muscular, falta de irrigación (hipoxia tisular, isquemia y acidosis), edema local, desmielinización y estímulo nociceptivo (dolor).

Estimula la acción del Factor de Crecimiento Transformante/Tisular (TGF-β) favoreciendo la regeneración de los tejidos.

Aumenta la capacidad de la sangre de absorber y transportar oxígeno (hiperoxigenación) mejorando la micro circulación y las funciones celulares. Disminuye el edema a ese nivel.

Regula el balance Redox celular, neutralizando los radicales libres de oxígeno y facilitando la eliminación de toxinas.

Produce estímulo hormonal: (Cortisol, serotonina, endorfinas) produciendo una franca sensación de bienestar.

Según últimas investigaciones en el área, el sistema inmunológico es modulado por la ozonoterapia y de esa forma, reabsorbe la porción herniada del núcleo pulposo, restituyendo la integridad del anillo fibroso y terminando con la inflamación y el dolor¹⁻⁵.

MATERIALES Y METODOS

El presente estudio fue revisado y aprobado por el Comité de Ética de la Institución, cumplió con lo establecido en la Declaración de Helsinki, última versión correspondiente a la Asamblea General de Edimburgo, Escocia, de Octubre del 2000⁶.

Todos los pacientes fueron evaluados clínicamente y los diagnósticos fueron confirmados a través de estudios de Resonancia Magnética Nuclear simple (MRI). Los datos personales del paciente y del examen físico quedaron registrados en la Historia Clínica.

De inicio cada participante fue informado del tratamiento que iba a recibir, la forma de aplicación, los beneficios que le proporcionaría, los cuidados a tener en cuenta, las molestias que le podía ocasionar el tratamiento, para lo cual cada uno dio su consentimiento informado. El personal médico que participó en el estudio tiene experiencia clínica y fue entrenado en el manejo y evaluación de los pacientes y la aplicación del tratamiento.

En todos los pacientes se utilizó la siguiente técnica:

Previa desinfección del área, se efectuó una infiltración del compartimento del psoas o espacio de Bonitot, con 15 cc de ozono a una concentración de 20 ug/cc, a 4 cm de la apófisis espinosa a nivel de la línea intercrestas ilíacas o línea de Tuffier que se corresponde con la vértebra L4, siguiendo la técnica de Capdevilla o Nizora modificado, definiendo el lado a infiltrar en base a la localización del dolor lumbar o lumbociático y/o parestesias en el miembro inferior en caso de radiculopatía, Para el efecto se utilizaron agujas muy finas No. 22 x 7 cm⁷.

En el lado contralateral, se efectuó una infiltración de 10 cc de ozono a una concentración de 20 ug/cc, en la musculatura paravertebral, a 2 cm de la apófisis espinosa, en localizaciones variables dependiendo de la ubicación del conflicto disco radicular. Para el efecto se utilizaron agujas No. 23 x 3,8 cm.

Previa a la infiltración se aplicó en los sitios predefinidos y premarcados, cloruro de etilo tópico (anestésico frío en aerosol) para minimizar el dolor producto de los pinchazos.

En todos los pacientes se utilizó un esquema de 10 sesiones, las primeras 5 sesiones en forma semanal y las siguientes en forma quincenal. En todos ellos a partir de la tercera sesión se adiciono fisioterapia lumbar especializada.

Estudios de Resonancia Magnética (MRI) de la región lumbo sacra se utilizaron para corroborar la evolución de las lesiones al concluir el tratamiento.

La mezcla de O₂-O₃ fue obtenida a partir de oxígeno médico utilizando un generador de ozono marca Bioline BL-X5. Todos los tratamientos fueron aplicados siguiendo lo establecido en la Declaración de Madrid 2015 sobre Ozonoterapia⁸.

Caso 1

Paciente sexo femenino de 42 años, profesión médico. Acude por presentar dolor en zona lumbar que se incrementa al permanecer de pie y con la deambulación ante el ejercicio profesional, el dolor en las noches se torna incapacitante. Al examen físico dolor a la digito presión intervertebral lumbar (signo de Delitala), dolor en articulaciones sacro ilíacas. No hay signos de compresión radicular. Desde la segunda sesión de ozonoterapia la sintomatología fue disminuyendo progresivamente, desapareciendo completamente y manteniéndose en el tiempo. La imagen de MRI post tratamiento demostró una completa reducción de las protrusiones discales en L4/L5 y L5/S1. (Figuras 1 y 2)

Caso 2

Paciente sexo masculino, de 25 años de edad, estudiante. Acude presentando intenso dolor lumbar con irradiación hacia miembro inferior izquierdo, asociado a parestesias que llegaban hasta dedos de pies. Al examen físico hay dolor lumbar con los movimientos. Lasegue izquierdo positivo, reflejo patelar disminuido, prueba Semmes Weinstein (monofilamento) positiva pie izquierdo. La sintomatología dolorosa fue disminuyendo a partir de la cuarta sesión, para luego desaparecer manteniéndose en los controles posteriores, igualmente a partir de la sexta sesión se evidenció una recuperación de la sensibilidad táctil en su pie izquierdo, mejorando la deambulación. La MRI de control efectuada al terminar la terapia evidencio una reducción importante de las hernias discales L4/L5 y L5/S1. (Figuras 3, 4)

Caso 3

Paciente sexo femenino de 49 años de edad, ama de casa. Con antecedentes de dolor lumbar por varios años, diagnosticada de hernias discales hace 3 años. Acude a la consulta presentado dolor lumbar intenso, que se incrementa al levantarse de la cama por las mañanas y al estar de pie o sentada por mucho tiempo. La flexión lumbar acentúa el dolor. Al examen físico se evidencia una paciente con facies dolorosa, quejumbrosa. Dolor a la presión en toda la región lumbar, hay Lasegue derecho. La prueba de Monofilamento es negativa en ambos pies. La paciente fue presentando mejoría paulatina de su dolor, tornándose asintomática

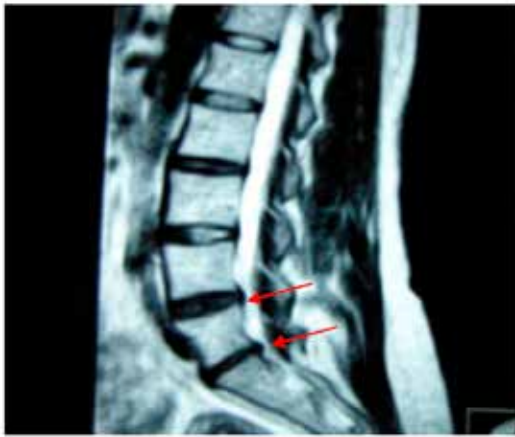

Figura 1: MRI pre tratamiento caso 1

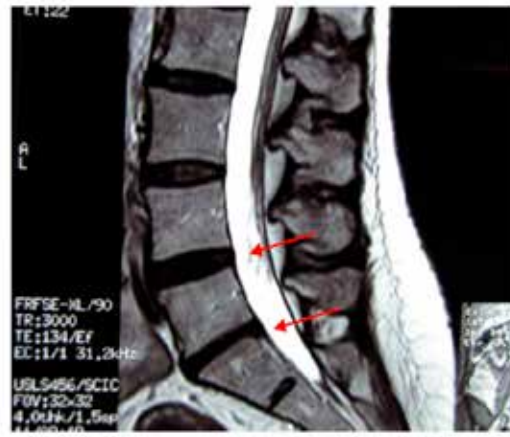

Figura 2: MRI post tratamiento caso 1

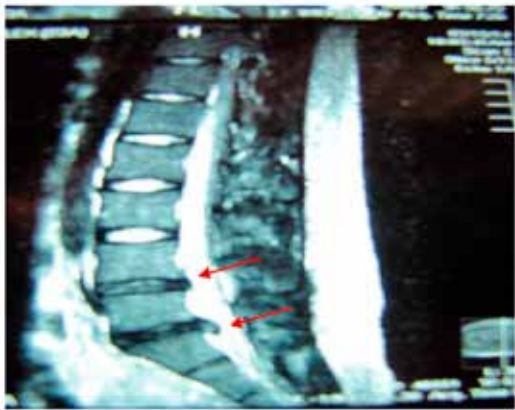

Figura 3: MRI pre tratamiento caso 2

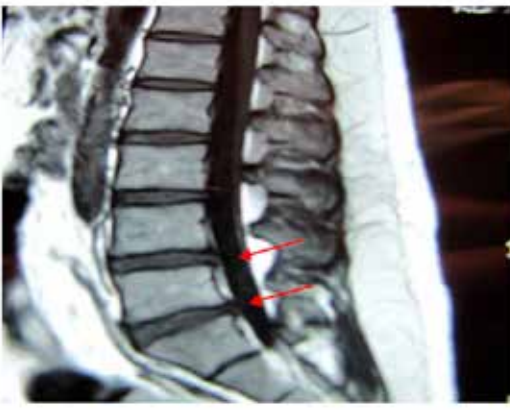

Figura 4: MRI post tratamiento caso 2

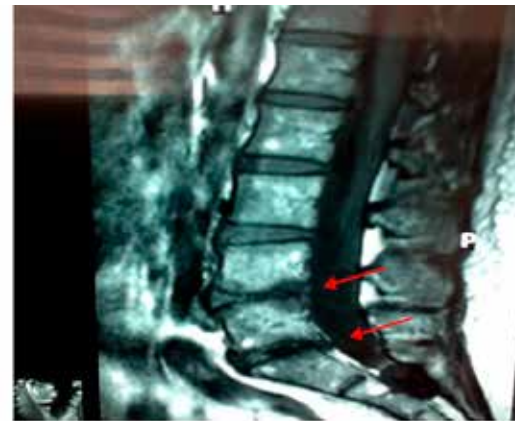

Figura 5: MRI pre tratamiento caso 3

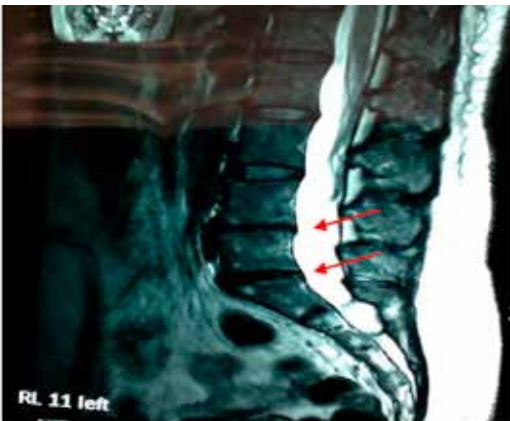


Figura 6: MRI post tratamiento caso 3

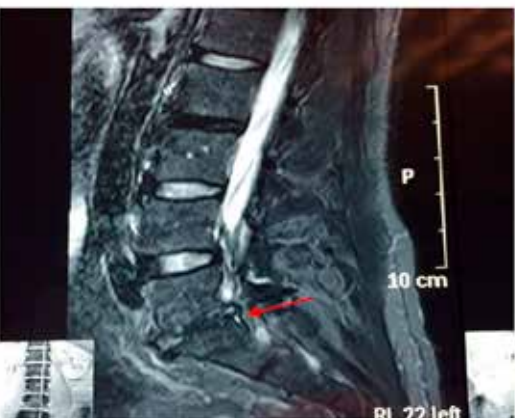

Figura 7: MRI pre tratamiento caso 4

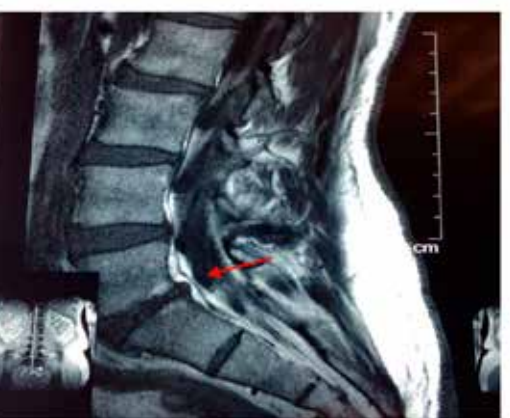

Figura 8: MRI post tratamiento caso 4

en los controles posteriores, los estudios de MRI post tratamiento demostraron una mejoría significativa en sus lesiones discartróicas, incluso con regeneración del disco vertebral L4/L5, resolución de los nódulos de Schmörl y de la protrusión discal L5/S1. (Figuras 5,6)

Caso 4

Paciente sexo masculino, 60 años de edad, profesión abogado. Presenta dolor lumbar importante especialmente con actividad deportiva (trote), que se irradia a miembro inferior izquierdo lo cual limita sus actividades cotidianas. Al examen físico dolor lumbar intervertebral, Lasegue izquierdo, prueba monofilamento en ambos pies negativa. Al concluir la terapia en la MRI se hace evidente una mejoría prácticamente absoluta del fenómeno discartróico y el paciente permanece asintomático en el tiempo, retornando a sus labores cotidianas. (Figuras 7,8)

RESULTADOS

Los resultados de la terapia se valoraron comparando la Resonancia Magnética simple obtenida antes y luego de concluir el tratamiento. No se evidencio efectos indeseables en ninguno de los pacientes. En todos se obtuvo mejoría de su sintomatología en forma progresiva e individualizada, permaneciendo asintomáticos luego de seis meses de concluir los tratamientos.

DISCUSIÓN

En los últimos años la ozonoterapia como método terapéutico efectivo ha obtenido un gran desarrollo y difusión, siendo reconocida y utilizada en varios países a nivel mundial. En la actualidad existen más de 40 asociaciones nacionales e internacionales que agrupan a los profesionales que practican esta terapia. Uno de los logros más recientes para unificar los criterios en cuanto a métodos y procedimientos a seguir, fueron recogidos en la "Declaración de Madrid sobre la Ozonoterapia", firmado en Madrid, España (junio de 2015) durante el Encuentro Internacional de Escuelas de Ozonoterapia. En la actualidad es el único documento global existente sobre la ozonoterapia y sus recomendaciones son aplicadas en diferentes lugares del mundo^{8,9}.

Las hernias discales en diferentes sectores de la columna se considera como la patología que ocasiona el mayor índice de ausentismo laboral, se calcula que 8 de cada 10 personas sufrirá a lo largo de su vida algún episodio de dolor lumbar debido a esta patología¹⁰.

El tratamiento con Ozono, es una novedosa terapia de gran utilidad en múltiples patologías, siendo las discopatías (hernias discales) una de las entidades en donde se ha evidenciado mayor utilidad, especialmente a nivel de la columna lumbar, técnica que se fundamenta en la administración de ozono en la musculatura paravertebral contigua al sitio de la lesión y/o en la emergencia de las raíces nerviosas de los nervios raquídeos que formarán el nervio ciático, infiltrando el compartimiento del psoas o espacio de Bonitot, siguiendo la técnica de Capdevilla o Nizora modificado, con lo cual se logra bloquear y reducir el dolor y la sintomatología propia del padecimiento, producto de la compresión (identación) raquímedular o de raíces nerviosas, reduciendo el material herniado por mecanismos ya explicados anteriormente, cesando el efecto mecánico compresivo^{7,11-14}.

Los efectos del ozono inyectado en la musculatura paravertebral han sido estudiados y respaldados por varios estudios fisiológicos efectuados en Italia por el Dr. Velio Bocci y por otros investigadores en el área^{2,15,16}.

La ozonoterapia como tratamiento de las hernias discales es una técnica cuyos resultados son similares o incluso superiores a los obtenidos mediante cirugía, con los cuales se han obtenido resultados favorables que fluctúan entre 20 al 60 % y que muchas

veces dejan graves secuelas (fibrosis postquirúrgica, fistulas de líquido cefalorraquídeo, riesgo anestésico).

Un meta-análisis reciente demuestra que la ozonoterapia es tan eficaz como la cirugía, pero con un índice mucho menor de eventos adversos y también enormes ventajas en cuanto a costos¹⁷.

Actualmente es una de las mejores opciones para el tratamiento del dolor en hernias discales, tiene la ventaja de ser un tratamiento ambulatorio, los beneficios son duraderos y no se han descrito efectos adversos con la técnica empleada, siempre que se realice correctamente y en los casos que se justifique¹⁸⁻²³.

El ozono en hernias discales puede ser utilizado en conjunción con otros medicamentos y/o tratamientos buscando mejores beneficios para los pacientes²⁴⁻²⁶.

Estadísticamente, a nivel internacional, el índice de mejoría es de un 80%, siendo únicamente un 20 % en los que no se obtienen resultados positivos, en estos casos se recurre a tratamientos complementarios que se determinaran en cada caso^{27,28}.

Igualmente se han descrito técnicas de discolisis con ozono, las cuales deben ser efectuadas en quirófano y con el apoyo de sedación y equipos de fluoroscopia para guiar las agujas de punción, esta técnica a más de incrementar los costos, no supera en beneficios a la técnica de infiltración de ozono paravertebral²⁹.

En un Meta análisis efectuado por Steppan J. et al 2010, en el cual realiza un estudio comparativo de varios trabajos efectuados utilizando ozono en hernias discales, se concluye que la técnica de ozonoterapia intradiscal o intraforaminal tiene un nivel de Evidencia II-3 (Evidencia obtenida por estudios diagnósticos son inciertos); mientras que la técnica de ozonoterapia paravertebral a nivel lesional tiene un nivel de evidencia II-1 (Evidencia es obtenida por estudios apropiadamente conducidos y de tamaño adecuado)¹⁷.

El análisis efectuado en nuestro Centro Médico ratifica los resultados observados por otros autores, en los cuales se han logrado remisiones en el tamaño de las protrusiones discales y de las lesiones discartróicas vertebrales, siendo lo más importante la remisión de la sintomatología en todos ellos.

En conclusión, la ozonoterapia paravertebral, constituye un excelente procedimiento médico, para las hernias discales y la discartrosis vertebral; proporcionado a los pacientes una mejor calidad de vida. Se necesitan más estudios sobre este tema para establecer protocolos de tratamiento que puedan ser aplicados con seguridad en otras instituciones.

Referencias bibliográficas

1. Bocci V. Ozone a new medical drug. Springer. Vol. 53, Journal of Chemical Information and Modeling. Holanda; 2005. 1699 p.
2. Bocci VA. Scientific and medical aspects of ozone therapy. State of the art. Riv Ital di Ossigeno-Ozonoterapia. 2006;5(2):93-104
3. Schwartz A, Martínez-Sánchez G, Scwhartz A. La ozonoterapia y su fundamentación científica. Rev Española Ozonoterapia [Internet]. 2012;2(1):163-98. Available from: <http://revistaespaoladeozonoterapia.es/index.php/reo/article/view/23>
4. Travagli V, Zanardi I, Bocci V. A realistic evaluation of the action of ozone on whole human blood. Int J Biol Macromol. 2006;39(4-5):317-20.
5. Valdenassi L, Franzini M, Simonetti V, Ricevuti G. Oxygen-ozone therapy: paradoxical stimulation of ozone. Ozone Ther [Internet]. 2016;1(1):2. Available from: <http://www.pagepressjournals.org/index.php/ozone/article/view/5837>
6. Helsinki D. Principios éticos para las investigaciones médicas en seres humanos. Asoc Médica Mund [Internet]. 2000;1-8. Available from: http://www.reumatologia.org.ar/userfiles/file/investigacion-farmacoclinica/inv_clinica_faltante.doc
7. Mejía G, Panoso A GA. Bloqueo del compartimiento del psoas. Rev Mex Anestesiol. 2010;33(1):31-8.
8. ICSCO3. Declaración de Madrid sobre la ozonoterapia 2015. 2nd ed. (International Scientific Committee of Ozone Therapy). Madrid, España: Grafox Imprenta, SL; 2015. 52 p.

9. Schwartz A, Mariño RQ. La Ozonoterapia frente a la Legislación: Hacia un análisis global de derecho comparado. *Rev Española Ozonoterapia*. 2008;1-41.
10. Gregory DS, Seto CK, Wortley GC, Shugart CM. Acute lumbar disk pain: Navigating evaluation and treatment choices. *Am Fam Physician*. 2008;78(7).
11. Viebahn R. El uso del ozono en medicina. [Internet]. Vol. Cuarta ed. Munich, Alemania; 2007. 156 p. Available from: <http://es.slideshare.net/andregalletakora/el-uso-del-ozono-en-medicina>.
12. Stockburger D, Del H, Del USO, En O, Medicina L a, Usos PY. Terapia con ozono. Ateramex, editor. Alicante, España; 2008. 83 p.
13. Benavides G. Manejo de la hernia discal lumbar con ozonoterapia paravertebral y epidural: reporte de un caso. *Rev Española Ozonoterapia*. 2015;5(1):33-8.
14. Paoloni M, Sante L Di, Cacchio A, Apuzzo D, Marotta S, Razzano M, et al. Intramuscular Oxygen-Ozone Therapy in the Treatment of Acute Back Pain With Lumbar Disc Herniation. *Spine (Phila Pa 1976)*. 2009;34(13):1337-44.
15. Bocci V, Borrelli E, Zanardi I, Travagli V. The usefulness of ozone treatment in spinal pain. *Drug Des Devel Ther [Internet]*. 2015 Jan 15 [cited 2016 Sep 22];9:2677-85. Available from: <https://www.dovepress.com/the-usefulness-of-ozone-treatment-in-spinal-pain-peer-reviewed-fulltext-article-DDDT>
16. Borrelli E. Mechanism of Action of Oxygen Ozone Therapy in the Treatment of Disc Herniation and Low Back Pain. *Acta Neurochir (Wien)*. 2011;108:123-5.
17. Steppan J, Meaders T, Muto M, Murphy KJ. A Metaanalysis of the Effectiveness and Safety of Ozone Treatments for Herniated Lumbar Discs. *J Vasc Interv Radiol*. 2010;
18. Hidalgo-Tallón FJ, Torres LM. Ozonoterapia en medicina del dolor. Revisión. *Rev Soc Esp Dolor Revisión Rev Soc Esp Dolor*. 2013;20(206):291-300.
19. Jimenez, S; Toro, M; Baiz, C.Soc R, Dolor E. Eficacia de la infiltración de ozono paravertebral lumbar y en puntos gatillos como coadyuvante del tratamiento en pacientes con dolor lumbar crónico y lumbociatalgia crónica en el síndrome doloroso miofascial aislado o acompañado de otras patologías. *Rev Soc Española del Dolor*. 2014;21(1):23-38.
20. Canovas, L. Alonso, M. Couñago, S. Rojas JOAH. Alivio Del Dolor Discogénico : Experiencia En 51 Casos. *Rev Soc Española del Dolor*. 2015;22(1):27-31.
21. Lu, W; Li, YH; margin of the facet joint. 2010;2(3):109-12.
22. Magalhaes FNDO, Dotta L, Sasse A, Teixeira MJ, Fonoff ET. Ozone therapy as a treatment for low back pain secondary to herniated disc: a systematic review and meta-analysis of randomized controlled trials. *Pain Physician [Internet]*. 2012;15(2):E115-29. Available from: <http://www.ncbi.nlm.nih.gov/pubmed/22430658>
23. Rosato ML, Mainini M, Luongo M, Mascolo L, Mattera S, Schiaffino L. Oxygen-ozone therapy : our experience in the treatment of hard-root conflicts m er ci u s e o n m er o n al. 2016;1:1-2.
24. Schwartz A. Ozono y factores de crecimiento ozonizados en el tratamiento de la hernia discal y discartrosis de la columna lumbar. *Rev Española Ozonoterapia*. 2013;3:7-19.
25. Ovando E, Luis J, García S, Leonardo L, Ortiz A. Reporte de 147 casos de éxito en el Centro de la Columna. *Rev Mex Med Física y Rehabil*. 2014;26(1):24-37.
26. Herrera, M; Valenzuela, L; Alvarez J. Ozonoterapia y magnetoterapia en pacientes con hernias discales. *Medisan*. 2016;20(6):826-32.
27. Zambello A, Fara B, Tabaracci G, Bianchi M. Epidural Steroid Injection vs Paravertebral O 2 O 3 Infiltration for Symptomatic Herniated Disc Refractory to Conventional Treatment A Prospective Randomized Study. *Riv Ital di Ossigeno-Ozonoterapia*. 2006;3(5):123-7.
28. Gallucci M, Limbucci N, Zugaro L, Barile A, Galzio R. Sciatica : Treatment with Intradiscal and Intraforaminal Injections of Steroid and Oxygen-Ozone versus Steroid Only 1 Purpose : Methods : Results : Conclusion : Radiology. 2007;242(3):907-13.
29. Bonetti M, Fontana A, Cotticelli B, Dalla Volta G, Guindani M, Leonardi M. Intraforaminal O2-O3 versus periradicular steroidal infiltrations in lower back pain: Randomized controlled study. *Am J Neuroradiol*. 2005;26(5):996-1000.

Recibido: 12 de abril de 2017.

Aprobado: 14 de mayo de 2017.