

RESEARCHS / INVESTIGACIÓN

Ozonoterapia en hernias discales. Ozone therapy in herniated discs.

Danilo Ruiz Reyes¹, María Elena Romo², Hugo Pereira Olmos³.

DOI. 10.21931/RB/ 2018.03.01.11

Resumen: En este trabajo se demostró los efectos terapéuticos de la ozonoterapia paravertebral lumbar profunda en el control del dolor en las hernias discales de la región lumbo sacra. Fueron incluidos en el análisis un total de 100 pacientes, tratados en el transcurso doce meses (enero a diciembre 2016) en el Centro Médico Ozonocenter de Quito, Ecuador, (71 hombres y 29 mujeres) de entre 21 a 60 años de edad, diagnosticados con hernias discales protruidas y prolapsadas a nivel L4-L5 y L5-S1; con signos clínicos característicos de esta patología. Estudios de resonancia magnética simple (MRI) de la región lumbo sacra se utilizaron para corroborar la presencia de las lesiones. Previo al tratamiento, la intensidad del dolor de los pacientes fue valorada con la escala EVA (Escala Visual Analógica). Para medir el efecto terapéutico se utilizó el Score MacNab modificado evaluando los cambios referidos por los pacientes en la reducción del dolor. Las calificaciones obtenidas fueron: 64 pacientes reportan excelentes resultados terapéuticos (64 %; IC 95 % = 54 - 73), 13 con buena respuesta terapéutica (13 %; IC 95 % = 7 - 19), 14 pacientes con una respuesta parcial (14 %; IC 95 % = 7 - 21) y pobre respuesta 9 pacientes (9 %; IC 95 % = 4 - 15). El tratamiento del dolor lumbar con ozonoterapia somática y paravertebral en hernias discales lumbares resulta ser un método efectivo en el 77 % de los casos, (64 % con excelente respuesta y 13 % con buena respuesta). El tratamiento del dolor lumbar con ozonoterapia somática en hernias discales lumbares, resulta ser un método efectivo en el 77 % de los casos, (64 % con excelente respuesta y 13 % con buena respuesta).

Palabras clave: hernias discales, ozonoterapia, región lumbo sacra, score MacNab modificado.

Abstract: The objective of this work was to demonstrate the therapeutic effectiveness of paravertebral ozonotherapy in the control of pain in cases of discs' herniation in the lumbar sacral region. A total of 100 patients treated in twelve months (January at December 2016) in Ozonocenter Medical Center to Quito, Ecuador, (71 males and 29 females), were collected between 20 and 60 years old, diagnosed with herniated lumbar disc in stage of protrusion and prolapse at level L4-L5 and L5-S1; with clinically signs of the disease. Nuclear magnetic resonance studies (MRI) of lumbar sacral region were used to corroborate the presence of the illness. Before the treatment, the patient's pain intensity was measured with VAS (Visual Analogue Scale). The Modified MacNab Score was used to determine the therapeutic effect. The scores were: 64 patients reported excellent therapeutic results (64 %; IC 95 % = 54 - 73), 13 patients had good therapeutic results (13 %; IC 95 % = 7 - 19), 14 patients had average results (14 %; IC 95 % = 7 - 21) and 9 had no response (9 %; IC 95 % = 4 - 15). The analysis concludes that the treatment of low back pain with somatic ozone therapy for herniated discs turns out to be an effective method in the 77% of the cases, (64 % with excellent response and 13 % with good response).

Keywords: disc herniation, lumbar sacral region, ozone therapy, score MacNab modifies.

Introducción

El ozono (O₃), es un oxígeno triatómico de uso médico, que se obtiene mediante una descarga eléctrica de alto voltaje sobre el oxígeno medicinal, generado en un equipo especial de electromedicina, el cual produce ozono con distintas concentraciones graduados acordes a la patología y al tratamiento. La ozonoterapia no produce efectos adversos, teniendo pocas contraindicaciones como embarazo, déficit de G6PD (Glucosa 6 fosfato deshidrogenasa), hipertiroidismo e hipertensión arterial no controlada^{1, 2, 3}.

Las hernias discales han sido clasificadas por estadios o fases en protrusión, prolapso, extrusión y secuestro, siendo la fase de protrusión, la inicial en todas las hernias, comprimiendo (identando) el canal medular, no afectando las raíces nerviosas, provocando fundamentalmente dolor lumbar y de hecho en esta etapa no son susceptibles de cirugía y su tratamiento es conservador.

La utilización del Ozono en el tratamiento de las hernias de

disco lumbares y cervicales en fase de protrusión y prolapso, está sustentada por una amplia casuística, la regresión de la sintomatología dolorosa es rápida y las ventajas respecto a los métodos tradicionales, incluida la cirugía, están representadas por su eficacia y la ausencia de efectos colaterales⁴.

Los efectos del Ozono en las hernias discales son:

Elimina los mediadores químicos de la inflamación (Fosfolipasa A2, Metaloproteinasas, Prostaglandina E2, IL6, Glicoproteína YKL-40) que se liberan con la ruptura del núcleo pulposo del disco lesionado y que producen inflamación, contracción muscular, falta de irrigación (hipoxia tisular, isquemia y acidosis), edema local, desmielinización y estímulo nociceptivo (dolor).

Aumenta la capacidad de la sangre para absorber y transportar oxígeno (hiperoxigenación local) mejorando la micro circulación y las funciones celulares, además de disminuir el edema.

¹ Director Médico Ozonocenter, Quito, Ecuador; Docente Facultad de Medicina, Pontificia Universidad Católica, Quito, Ecuador.

² Ozonocenter, Quito, Ecuador.

³ Docente Facultad de Medicina, Pontificia Universidad Católica, Quito, Ecuador.

Acelera la degradación de poliglucósidos en el núcleo pulposo del disco intervertebral afectado lo que lleva a su reabsorción, con la consiguiente reducción del material herniado responsable de la compresión nerviosa, terminando con la inflamación y el dolor.

Estimula la acción del Factor de Crecimiento Transformante/Tisular (TGF- β) favoreciendo la regeneración de los tejidos.

Según últimas investigaciones en el área, se ha demostrado que el ozono provoca la activación de pequeñas cantidades de especies reactivas de oxígeno (ROS) en los tejidos, activando la regeneración tisular como un mecanismo de defensa^{5,6}.

Materiales y métodos

El presente estudio fue revisado y aprobado por el Comité de Ética de la Institución, cumplió con lo establecido en la Declaración de Helsinki, última versión correspondiente a la Asamblea General de Edimburgo, Escocia, de Octubre del 2000⁷.

Para su realización se solicitó a los pacientes el consentimiento informado por escrito y oral según establecen las normas de Buenas Prácticas Clínicas, después de haber sido informados sobre lo que se le realizaría durante la investigación, se garantizó no divulgar los datos personales de los pacientes al informar o publicar los resultados de esta. La información relacionada con su identidad fue tratada confidencialmente, empleándose códigos para identificarlos, esta fue manejada sólo por el personal que participó en la misma, el cual contaba con experiencia clínica en el manejo de la ozonoterapia y fue entrenado en la evaluación de los pacientes y la aplicación del tratamiento.

En el presente estudio descriptivo, se incluyó una muestra homogénea de 100 pacientes (71 hombres y 29 mujeres), de entre 21 a 60 años de edad, tratados en el Centro Médico Ozonocenter de Quito, Ecuador, en el curso de doce meses (enero a diciembre 2016), diagnosticados con hernias discales protruidas y prolapsadas a nivel L4-L5 y L5-S1; con signos clínicos característicos de esta patología. Se excluyeron del análisis, pacientes menores de 20 y mayores de 60 años de edad e igualmente aquellos con hernias discales grandes en fase de extrusión o con otros daños coexistentes como discartrosis. Igualmente fueron excluidos pacientes que tenían dolor lumbar o articular de otro origen.

Estudios de resonancia magnética simple (MRI) de la región lumbo sacra se utilizaron para corroborar la presencia de las lesiones.

En cada paciente incluido en el estudio se utilizó la siguiente técnica para el tratamiento con ozonoterapia:

1. Se efectuó una infiltración bilateral del compartimento

del psoas o espacio de Bonitot, denominada infiltración somática lumbar profunda, con 15 cc de ozono a una concentración de 20 $\mu\text{g}/\text{cc}$, a 3 cm de las apófisis espinosas en localizaciones variables dependiendo de la ubicación del conflicto disco radicular a nivel L4 o L5, siguiendo la técnica de Capdevilla o Nizora modificado. Para el efecto se utilizaron agujas TSK No. 22 x 7 cm.

2. Previa a la infiltración se aplicó en los sitios predefinidos y premarcados, cloruro de etilo tópico (anestésico frío en aerosol) para minimizar el dolor producto de los pinchazos.

3. En todos los pacientes se utilizó un esquema de 10 sesiones, las primeras 5 sesiones en forma semanal y las siguientes en forma quincenal.

La mezcla de O₂-O₃ fue obtenida a partir de oxígeno médico utilizando un generador de ozono marca Bioline BL-X5.

Previo a la intervención, los pacientes fueron estratificados según la intensidad del dolor, para ello se utilizó la escala EVA (Escala Visual Analógica), clasificando a los pacientes en los niveles de dolor: Intenso, Tolerable y Mínimo.

Para medir la respuesta al tratamiento con Ozonoterapia se utilizó los criterios MacNab Modificados, siguiendo los parámetros de la tabla 1.

Resultados

La tabla 2, demuestra que el 76% de los participantes estaban entre 40 y 60 años de edad, con un promedio de 47 \pm 10.02 años. Más del 70% fueron hombres. Se hace evidente que las discopatías (hernias discales) son más frecuentes en personas mayores de 40 años, en las cuales fisiológicamente se presenta un progresivo deterioro de la estructura de los discos vertebrales.

La tabla 3, demuestra que cerca de dos tercios de los pacientes tenían intenso dolor antes de la intervención. Los hombres, porcentualmente presentaron mayor intensidad de dolor antes de la infiltración (79.36% del total, llegaron con dolor intenso), diferencia que al análisis estadístico se muestra importante (RP = 2.9; IC 95% = 1,2 – 7,1; valor de p = 0.016).

El dolor producto de las hernias discales es usualmente intenso, dependiendo del umbral doloroso de cada persona, la compresión del material herniado sobre el saco dural o raíces nerviosas provoca un importante dolor inicialmente lumbar y luego lumbociático que muchas veces se torna incapacitante, afectando las labores normales del individuo. Los datos evidencian que el dolor se presenta más intensamente en los pacientes de género masculino, por un lado debido al mayor porcentaje de hombres que mujeres en el estudio, además es posible igualmente que se deba a los antecedentes laborales y deportivos más intensos en los hombres. Se podría pensar que las mujeres son más tolerantes al dolor, evidencia que puede

Tabla 1. Criterios MacNab Modificados

Nivel de respuesta	Criterios
Excelente	No hay dolor; ni restricción de la actividad
Buena	Dolor ocasional de suficiente intensidad para interferir con la capacidad del paciente para hacer su trabajo normal o su capacidad para disfrutar las horas de ocio.
Regular	Mejora de la capacidad funcional, pero existe dolor intermitente de gravedad suficiente para reducir o modificar actividades laborales o de ocio.
Pobre	No hay mejoría o mejoría insuficiente para permitir aumento de las actividades.

Tabla 2. Distribución de participantes por Grupos Etarios y Sexo

Edad Años	Total Pacientes	Hombres		Mujeres	
		Número	Porcentaje	Número	Porcentaje
21-30	8	6	6,0	2	2,0
30-39	16	10	10,0	6	6,0
40-49	29	29	29,0	9	9,0
50-60	47	35	35,0	12	12,0
TOTAL	100	71	71,0	29	29,0

Tabla 3. Nivel del dolor antes de la intervención con Ozonoterapia, distribución por sexo.

Nivel del dolor pre-intervención con ozonoterapia	Total pacientes		Hombres		Mujeres	
	Nº de pacientes	Porcentaje	Nº de pacientes	Porcentaje	Nº de pacientes	Porcentaje
Intenso	63	IC 95 % = 53 - 73	50	70,4	13	44,8
Tolerable	27	IC 95 % = 18 - 35	15	21,1	12	41,4
Mínimo	10	IC 95 % = 4 - 16	6	8,5	4	13,8
Total	100		71	100,0	29	100,0

ser motivo de innumerables supuestos.

La figura 1 expresa, que, aunque los hombres llegan con mayor intensidad de dolor, la respuesta es muy parecida, esto se explicaría ya que la terapia produce un beneficio similar para todas las personas, indistinto de su género.

En la tabla 4, se puede apreciar que el 77 % de los pacientes tuvo una adecuada respuesta (entre excelente y buena) al tratamiento con ozonoterapia.

No se evidenció efectos indeseables en ninguno de los pacientes. En todos los casos se realizaron controles de resonancia magnética simple (MRI) de columna lumbosacra luego de terminada la terapia. Los 77 pacientes que tuvieron mejoría de la sintomatología dolorosa, demostraron en las MRI que el material herniado se redujo con un alto nivel de descompresión raquimedular.

activas, estimándose que 8 de cada 10 personas sufrirá a lo largo de su vida algún episodio de dolor lumbar y una alta proporción serán debidas a hernias discales⁸.

En el tratamiento convencional del dolor lumbar o lumbociático asociado a hernias discales, se utilizan diversos tipos de fármacos acordes a la intensidad del dolor y las características particulares de cada paciente, los mismos que pueden ser analgésicos, aines, corticoides, relajantes musculares, antidepressivos, neuromoduladores, derivados opiáceos, etc; todos ellos como un tratamiento sintomático con efectos limitados, sin un verdadero beneficio para los pacientes.

La ozonoterapia como método terapéutico ha obtenido un gran desarrollo y difusión en los últimos años, siendo reconocida y utilizada en varios países. En la actualidad existen más de 40 asociaciones internacionales que agrupan a los profesionales que practican esta terapia. La acción más reciente para unificar los criterios en cuanto a métodos y procedimientos, fueron recogidos en la "Declaración de Madrid sobre la Ozonoterapia", firmado en Madrid, España en julio de 2015, durante el Segundo Encuentro Internacional de Sociedades Médicas

Discusión

El dolor lumbar una de las dolencias que ocasiona mayor índice de ausentismo laboral en poblaciones económicamente

Figura 1. Porcentaje de respuesta al dolor con tratamiento de Ozonoterapia, por sexo.

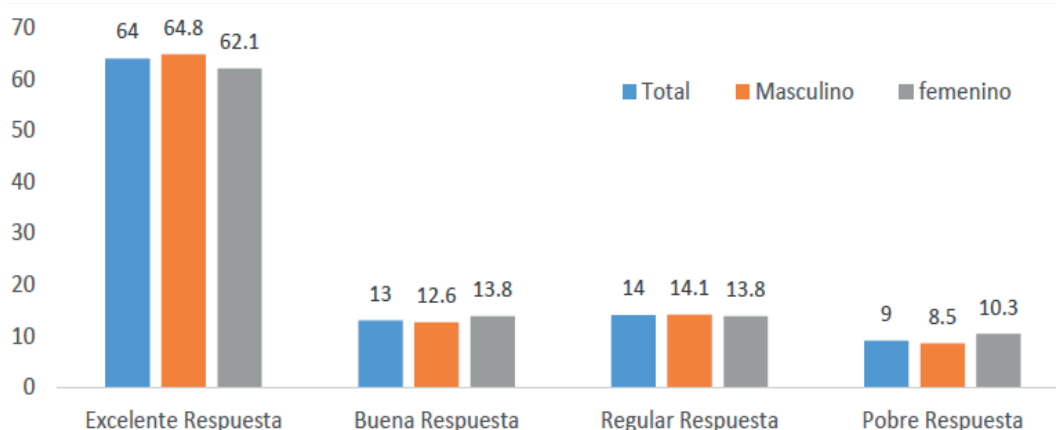


Tabla 4. Tipo de respuesta al tratamiento con ozonoterapia

Tipo de respuesta al tratamiento con ozonoterapia	Porcentaje	Porcentaje acumulado
Excelente	64 (IC 95 % = 54 - 73)	64
Buena	13 (IC 95 % = 7 - 19)	77
Regular	14 (IC 95 % = 7 - 21)	91
Pobre	9 (IC 95 % = 4 - 15)	100

de Ozonoterapia. En la actualidad es el único documento de consenso existente y sus recomendaciones y prácticas son aplicadas en diferentes lugares del mundo^{9,10}.

El tratamiento con Ozono, es una novedosa terapia siendo las discopatías (hernias discales) y su sintomatología dolorosa, una de las entidades donde se ha evidenciado mayor utilidad, técnica que se fundamenta en la administración de ozono en la musculatura paravertebral contigua al sitio de la lesión y /o en la emergencia de las raíces nerviosas de los nervios raquídeos que formarán el nervio ciático, utilizando diversas técnicas, con lo cual se logra bloquear y reducir el dolor y la sintomatología propia del padecimiento, producto de la compresión (identación) raquímedular, además de reducir el material herniado por mecanismos ya explicados anteriormente, logrando descomprimir la medula o sus raíces nerviosas, cesando el efecto mecánico compresivo y con ello desapareciendo la sintomatología propia del padecimiento^{11,12}.

Los efectos del ozono inyectado en la musculatura paravertebral han sido estudiados y respaldados por varios estudios fisiológicos efectuados en Italia por el Dr. Velio Bocci^{14,15,16,17}, y por otros investigadores en el área^{14,15,16,17}.

Actualmente constituye una de las mejores opciones para el tratamiento del dolor provocado por las hernias discales, con la ventaja de ser un tratamiento ambulatorio, los beneficios son muy vastos y no se han descrito efectos adversos, siempre que se realice correctamente y en los casos que se justifique. No provoca las complicaciones (fibrosis postquirúrgica, fístulas de líquido cefalorraquídeo, riesgo anestésico) que puede tener la cirugía^{18,19,20,21}. Estadísticamente, a nivel internacional, el índice de mejoría del dolor lumbar con ozonoterapia fluctúa entre el 70 y 80%²².

El ozono en hernias discales puede combinarse con otros medicamentos y/o tratamientos buscando mejores beneficios para los pacientes^{23,24,25,26,27,28}.

Se han descrito técnicas de ozonoterapia intradiscal (discolisis), las cuales deben ser efectuadas en quirófano, con el apoyo de sedación y equipos de fluoroscopia para guiar las agujas de punción, sin embargo, no han demostrado ser más efectivas que la técnica de ozonoterapia paravertebral y/o somática.

Un Meta análisis efectuado por Steppan et al., en el cual realiza un estudio comparativo de varios trabajos efectuados utilizando ozono en hernias discales, concluye que la técnica de ozonoterapia intradiscal o intraforaminal tiene un nivel de Evidencia II-3 (Evidencia obtenida por estudios diagnósticos son inciertos); mientras que la técnica de ozonoterapia paravertebral a nivel lesional tiene un nivel de evidencia II-1 (Evidencia es obtenida por estudios apropiadamente conducidos y de tamaño adecuado²⁹).

En el análisis efectuado en nuestro Centro Médico se concluye que el tratamiento del dolor con ozonoterapia en las hernias discales lumbares en fase de protrusión y prolapsos con

la técnica combinada somática y paravertebral lumbar resulta ser un método efectivo en el 77 % de los casos, además de ser un procedimiento mínimamente invasivo, constituyendo una excelente alternativa a las terapias tradicionales, proporcionando a los pacientes una mejor calidad de vida.

Hay indicios, no medidos en este estudio, que los pacientes que responden adecuadamente al tratamiento con las infiltraciones de ozono, también tuvieron una reducción en el tamaño de las hernias discales y por ende en la compresión raquímedular.

Se necesitan más estudios sobre esta temática para establecer protocolos de tratamiento que puedan ser aplicados con seguridad en otras instituciones, públicas y privadas. Estudios que incluyan aspectos importantes como costo/beneficio.

Referencias bibliográficas

- Bocci V. Ozone a new medical drug. Springer. Vol. 53, Journal of Chemical Information and Modeling. Holanda; 2005. 1699 p.
- Stockburger D, Del H, Del USO, En O, Medicina L a, Usos PY. Terapia con ozono. Ateramex, editor. Alicante, España; 2008. 83 p.
- Viebahn R. El uso del ozono en medicina. [Internet]. Vol. Cuarta edi. Munich, Alemania; 2007. 156 p. Available from: <http://es.slideshare.net/andreagalletakora/el-uso-del-ozono-en-medicina1>
- Rosato ML, Mainini M, Luongo M, Mascolo L, Mattera S, Schiaffino L. Oxygen-ozone therapy : our experience in the treatment of hard-root conflicts m er ci us e on m er on al. 2016;1:1-2.
- Borrelli E. Mechanism of Action of Oxygen Ozone Therapy in the Treatment of Disc Herniation and Low Back Pain. Acta Neurochir (Wien). 2011;108:123-5.
- Valdenassi L, Franzini M, Simonetti V, Ricevuti G. Oxygen-ozone therapy: paradoxical stimulation of ozone. Ozone Ther [Internet]. 2016;1(1):2. Available from: <http://www.pagepressjournals.org/index.php/ozone/article/view/5837>
- Helsinki D. Principios éticos para las investigaciones médicas en seres humanos. Asoc Médica Mund [Internet]. 2000;1-8. Available from: http://www.reumatologia.org.ar/userfiles/file/investigacion-farmacoclinica/inv_clinica_faltante.doc
- Gregory DS, Seto CK, Wortley GC, Shugart CM. Acute lumbar disk pain: Navigating evaluation and treatment choices. Am Fam Physician. 2008;78(7).
- ICSCO3. Declaración de Madrid sobre la ozonoterapia 2015. 2nd ed. (International Scientific Committee of Ozone Therapy). Madrid, España: Grafox Imprenta, SL; 2015. 52 p.
- Schwartz A, Mariño RQ. La Ozonoterapia frente a la Legislación: Hacia un análisis global de derecho comparado. Rev Española Ozonoterapia. 2008;1-41.
- Mejía G, Panoso A GA. Bloqueo del compartimiento del psoas. Rev Mex Anestesiol. 2010;33(1):31-8.
- Benavides G. Manejo de la hernia discal lumbar con ozonoterapia paravertebral y epidural: reporte de un caso. Rev Española Ozonoterapia. 2015;5(1):33-8.

13. Bocci V, Borrelli E, Zanardi I, Travagli V. The usefulness of ozone treatment in spinal pain. *Drug Des Devel Ther* [Internet]. 2015 Jan 15 [cited 2016 Sep 22];9:2677–85. Available from: <https://www.dovepress.com/the-usefulness-of-ozone-treatment-in-spinal-pain-peer-reviewed-fulltext-article-DDDT>
14. Bonetti M, Fontana A, Cotticelli B, Dalla Volta G, Guindani M, Leonardi M. Intraforaminal O₂-O₃ versus periradicular steroidal infiltrations in lower back pain: Randomized controlled study. *Am J Neuroradiol*. 2005;26(5):996–1000.
15. Zambello A, Fara B, Tabaracci G, Bianchi M. Epidural Steroid Injection vs Paravertebral O₂ O₃ Infiltration for Symptomatic Herniated Disc Refractory to Conventional Treatment A Prospective Randomized Study. *Riv Ital di Ossigeno-Ozonoterapia*. 2006;3(5):123–7.
16. Travagli V, Zanardi I, Bocci V. A realistic evaluation of the action of ozone on whole human blood. *Int J Biol Macromol*. 2006;39(4–5):317–20.
17. Hidalgo-Tallón FJ, Torres LM. Ozonoterapia en medicina del dolor. Revisión. *Rev Soc Esp Dolor Revisión Rev Soc Esp Dolor*. 2013;20(206):291–300.
18. Magalhaes FNDO, Dotta L, Sasse A, Teixeira MJ, Fonoff ET. Ozone therapy as a treatment for low back pain secondary to herniated disc: a systematic review and meta-analysis of randomized controlled trials. *Pain Physician* [Internet]. 2012;15(2):E115–29. Available from: <http://www.ncbi.nlm.nih.gov/pubmed/22430658>
19. Schwartz A. La ozonoterapia y su fundamentación científica. *Rev Española Ozonoterapia*. 2012;2(1):163–98.
20. Lu. W; Li. YH; margin of the facet joint. 2010;2(3):109–12.
21. Jimenez, S; Toro, M; Baiz, C.Soc R, Dolor E. Eficacia de la infiltración de ozono paravertebral lumbar y en puntos gatillos como coadyuvante del tratamiento en pacientes con dolor lumbar crónico y lumbociatalgia crónica en el síndrome doloroso miofascial aislado o acompañado de otras patologías. *Rev Soc Española del Dolor*. 2014;21(1):23–38.
22. Paoloni M, Sante L Di, Cacchio A, Apuzzo D, Marotta S, Razzano M, et al. Intramuscular Oxygen-Ozone Therapy in the Treatment of Acute Back Pain With Lumbar Disc Herniation. *Spine (Phila Pa 1976)*. 2009;34(13):1337–44.
23. Gallucci M, Limbucci N, Zugaro L, Barile A, Galzio R. Sciatica : Treatment with Intradiscal and Intraforaminal Injections of Steroid and Oxygen-Ozone versus Steroid Only 1 Purpose : Methods : Results : Conclusion : Radiology. 2007;242(3):907–13.
24. Muto M, Ambrosanio G, Guarneri G, Capobianco E, Piccolo G, Annunziata G RA. Low back pain and sciatica: treatment with intradiscal-intraforaminal O₂-O₃ injection. Our experience. *J Neuroradiol*. 2008;113:695–706.
25. Canovas, L. Alonso, M. Couñago, S. Rojas JOAH. Alivio Del Dolor Discogénico : Experiencia En 51 Casos. *Rev Soc Española del Dolor*. 2015;22(1):27–31.
26. Ovando E, Luis J, García S, Leonardo L, Ortiz A. Reporte de 147 casos de éxito en el Centro de la Columna. *Rev Mex Med Física y Rehabil*. 2014;26(1):24–37.
27. Schwartz A. Ozono y factores de crecimiento ozonizados en el tratamiento de la hernia discal y discartrosis de la columna lumbar. *Rev Española Ozonoterapia*. 2013;3:7–19.
28. Herrera, M; Valenzuela, L; Alvarez J. Ozonoterapia y magnetoterapia en pacientes con hernias discales. *Medisan*. 2016;20(6):826–32.
29. Steppan J, Meaders T, Muto M, Murphy KJ. A Metaanalysis of the Effectiveness and Safety of Ozone Treatments for Herniated Lumbar Discs. *J Vasc Interv Radiol*. 2010;

Recibido: 30 mayo 2017

Aprobado: 15 octubre 2017