

CASE REPORTS / REPORTE DE CASO

Síndrome de Touraine-Solente-Gole. (Paquidermoperiostosis primaria). Reporte de dos casos

Touraine-Solente-Gole Syndrome. (Primary paquidermoperiostosis). Two case report

Martha Mengana Medina¹, Adonis Frómata Guerra², Eduardo Enrique Fuentes Liens³, Sandra Amalia Sánchez Figueredo⁴

DOI. 10.21931/RB/2020.05.01.9

Resumen: Se presentan dos casos en una misma familia (hermanos) de 30 y 16 años de edad con diagnóstico de paquidermoperiostosis primaria o Síndrome de Touraine-Solente-Goulé (TSG), afección infrecuente, caracterizada por paquidermia, periostosis y paquidactilia, que puede ser idiopática, con inicio en la pubertad, de origen genético, transmisión autosómica dominante. Estos hermanos se presentan a la consulta de medicina interna de del hospital Carlos Manuel de Céspedes quejándose de dolores articulares con manifestaciones cutáneas y osteoarticulares, Inter consultándose con el servicio de dermatología planteándose el diagnóstico de este raro síndrome y realizando estudios pertinentes y luego de su conclusión se hace el reporte clínico para su publicación por ser el primer caso reportado en nuestra provincia.

1063

Palabras clave: Paquidermoperiostosis, genodermatosis, artropatía, paquidermia, periostitis, paquidactilia.

Abstract: Two cases occur in the same family (siblings) of 30 and 16 years of age with a diagnosis of primary pachydermoperiostosis or Touraine-Solente-Goulé Syndrome (TSG), an uncommon condition, characterized by pachydermia, periostosis and pachydactyly, which can be idiopathic, with onset at puberty, of genetic origin, autosomal dominant transmission. These brothers come to the internal medicine office of the Carlos Manuel de Céspedes hospital complaining of joint pain with skin and osteoarticular manifestations, consulting with the dermatology service considering the diagnosis of this rare syndrome and conducting relevant studies and after its conclusion makes the clinical report for publication because it is the first case reported in our province.

Key words: Pachydermoperiostosis, genodermatosis, arthropathy, pachydermia, periostitis, pachydactyly.

Introducción

La paquidermoperiostosis primaria o idiopática es una genodermatosis rara que se presenta una osteoartropatía hipertrófica de origen genético, con un carácter autosómico dominante y penetración variable con predominio en hombres, aunque no se ha encontrado aún el cromosoma responsable y se detectan antecedentes familiares entre el 25-38 % de los pacientes^{1,2}.

Este síndrome fue descrito por primera vez por Nikoleus Fredreich en 1868 como "hiperostosis de todo el esqueleto" los primeros casos reportados fueron los hermanos Hagner, que tenían características típicas del mismo³.

La paquidermoperiostosis secundaria, su otra forma clínica, se debe a varias etiologías como enfermedades pulmonares, adenocarcinomas, carcinoma epidermoide bronquial, mesotelioma pleural abscesos pulmonares, carcinomas esofágicos y gástricos, la hipertrofia gástrica con desarrollo de úlcera gástrica (Enfermedad de Menetrier); los carcinomas tímicos, osteosarcomas, leucemia mieloide y el pénfigo paraneoplásico constituyen otras causas².

Los criterios de diagnóstico para la TSG son los siguientes: criterios principales: paquidermia, periostosis y paquidactilia, los criterios menores: hiperhidrosis, artralgia, gastritis hipertrófica, ptosis, derrame articular, seborrea, acné y enrojecimiento⁴.

Ambas formas clínicas de la enfermedad se diferencian por la edad de aparición; la primaria es propia de la pubertad

y juventud, la secundaria es más frecuente entre los 30 a 50 años de edad³.

La patogenia de este síndrome aún no se conoce bien. Muchas investigaciones en todo el mundo han informado que los altos niveles de factor de crecimiento endotelial vascular (VEGF) en estos pacientes inducen hiperplasia vascular, formación de hueso nuevo, edema y, por lo tanto, el VEGF se postula como el factor de acoplamiento osteogénico-angiogénico prototípico en la patogenia de TSG y mielofibrosis⁴⁻⁸.

Caso clínico

Caso 1

Se describe el caso de un paciente masculino de 30 años de edad, mestizo, universitario, con antecedentes patológicos personales de buena salud aparente.

A los 15 años de edad, comenzó a presentar un aumento marcado de los pliegues en las arrugas de la frente, trastornos en la sudoración y la secreción sebácea, dolores articulares y aumento ostensible de pies y manos; los cuales notaba eran mayores a los del resto de sus compañeros. Las uñas estaban agrandadas y protuyentes (en vidrio de reloj). Presentó un desarrollo psicosocial dentro de límites normales.

¹ Especialista de 1er grado en Dermatología y Profesora Asistente. Hospital General Universitario "Carlos Manuel de Céspedes". Granma, Cuba.

² Especialista de 2do grado en medicina interna y Profesor Auxiliar. Hospital General Universitario "Carlos Manuel de Céspedes". Granma, Cuba.

³ Especialista de 1er grado en Medicina General Integral, Especialista de 1er grado en Otorrinolaringología. Profesor Asistente. Hospital General Universitario "Carlos Manuel de Céspedes". Granma, Cuba.

⁴ Especialista de primer grado en medicina intensiva. Profesor asistente Hospital General Universitario "Carlos Manuel de Céspedes". Granma, Cuba.

Examen físico

Se constató facie de angustia de la Paquidermoperiostosis dada por: engrosamiento notable de la piel (demopaquia), con la presencia de surcos y arrugas profundos a nivel de la frente, en cuya localización se observaron surcos gruesos de piel en número de 3 a 4; con un espesor de 2,5 a 3 cms, estos hallazgos son compatibles con la llamada "cutis vértices gyrata" en la región de la frente, donde las arrugas adquieren una presentación cerebriforme, el llamado "cutis paquidermis, con paquimania; moderada hiperhidrosis más marcada en pies y manos y sebocitosis notable en la cara, (figura 1). Estas arrugas fueron disminuyendo en la misma medida de la evolución de la enfermedad.

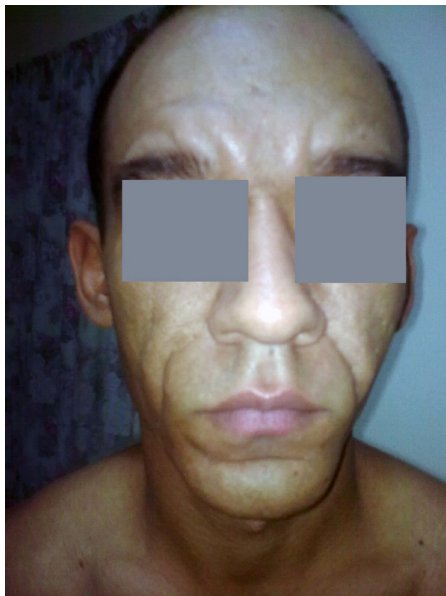

Figura 1. Facie de angustia, *cutis vértice gyrata*.

Al examen físico sistema Osteromioarticular (SOMA), se identificó limitación y dolor a la movilización de la articulación de la rodilla, aumento del tamaño y volumen de los pies y las manos; paquiatria, con engrosamiento cilíndrico notable de los dedos y paquidactilia.

En la piel de los pies y las manos, presentaba una hiperqueratosis moderada, conocida como la queratodermia palmo-plantar, (figura 2)

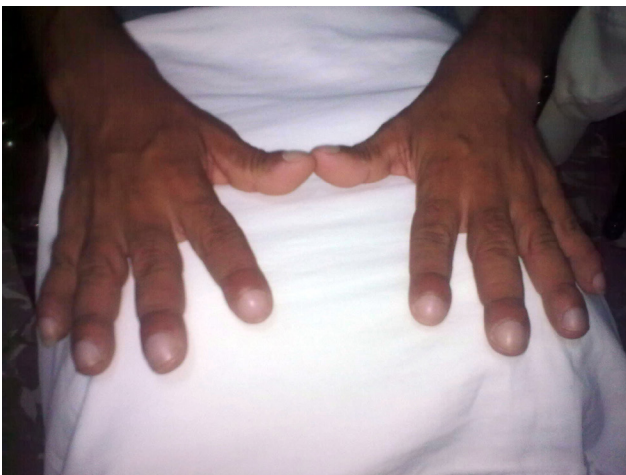

Figura 2. Uñas gruesas en vidrio de reloj, aumento de tamaño de los dedos de las manos y aumento cilíndrico notable de los dedos de las manos.

Exámenes complementarios

Para corroborar el diagnóstico se efectuaron estudios de laboratorio, radiológicos y psicológicos, encaminados a confirmar los criterios clínicos precedentes y descartar otras entidades nosológicas. Se realizaron laboratorio como hemograma completo, glucemia, prueba de tolerancia a la glucosa (P.T.G), colesterol, calcio, fósforo, y conteo de eosinófilos, los cuales mostraron resultados dentro de límites normales.

La tomografía axial computadorizada (TAC) de la silla turca no mostró alteraciones de esa estructura anatómica. En la radiografía de cráneo se evidenció engrosamiento moderado del periostio a nivel cefálico, bóveda craneal gruesa, ausencia de prognatismo y deformaciones faciales.

La proliferación del periostio, con contorno duplicado del hueso y aumentado del grosor cortical de la diáfisis ósea, fueron los hallazgos de la radiografía de la tibia, (figura 3). En la de la mano se encontró engrosamiento de los huesos de la falange, con proliferación periostal, que produce pérdida de la curvatura normal epifisiaria, adquiriendo aspectos de "cilindros.

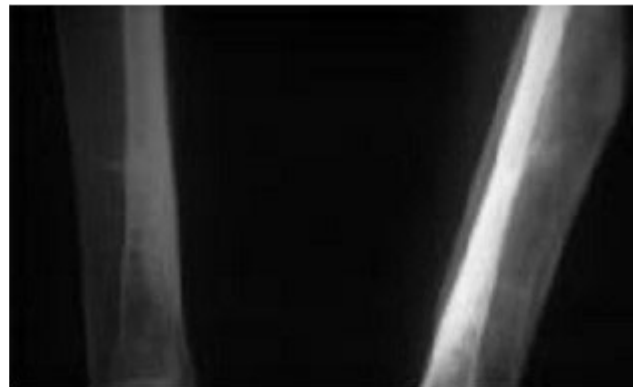


Figura 3. Detalles radiográficos de tibia del caso 1

Caso 2

Se presenta el caso de un paciente masculino de 16 años de edad, raza mestiza, de nivel preuniversitario, con antecedentes patológicos familiares del hermano descrito en el caso 1.

A 15 años de edad aproximadamente, comenzó a presentar un aumento marcado de los pliegues en las arrugas de la frente al igual que su hermano; sudaba mucho y el cutis muy grasiento, dolores articulares y aumento de pies y manos, las uñas algo agrandadas y protuyentes (en vidrio de reloj) y el desarrollo psicosocial dentro de límites normales.

Examen físico

Al examen físico se observó la facie de angustia de la Paquidermoperiostosis, con engrosamiento notable de la piel (demopaquia) y presencia de surcos y arrugas profundos a nivel de la frente. En esa localización encontraron surcos gruesos de piel en número de 3 a 4; con un espesor de 2,5 a 3 cms, constituyendo la llamada "cutis verticis gyrata", (figura 4); moderada hiperhidrosis y sebocitosis notable en cara. Manos de gran tamaño y dedos cilíndricos, (figura 5).

Comentarios

El síndrome de Touraine Solente Gole (TSG) o Paquidermoperiostosis (PDP) o osteoartropatía hipertrófica primaria (HOA, por sus siglas en inglés) es un trastorno autosómico dominante caracterizado por una tríada de paquidermia (engrosamiento de la piel), cambios esqueléticos (periostosis) y acropachia (clubbing digital)⁶.

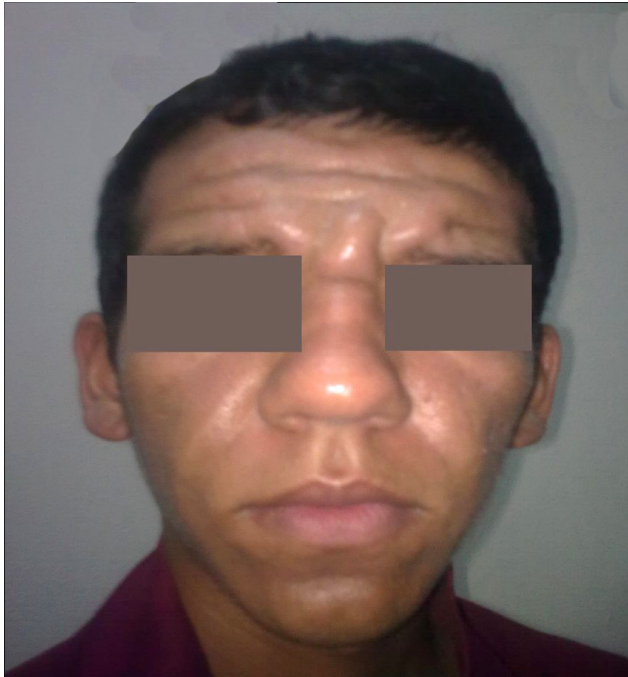

Figura 4. Cutis vértici gyrata caso 2.

La presencia de las manifestaciones cutáneas como aparecieron en estos dos casos son las más representativas de la enfermedad, que nos orienta a plantear el síndrome, dada por paquidermia, periostosis y paquidactilia, así como la típica Facie de angustia y el cutis vértice gyrata, alteraciones que estaban presentes en los pacientes estudiados.

El Paquidermoperiostosis primaria, no cursa con manifestaciones sistémicas como sucede en la secundaria que se asocia a múltiples cuadros, y en pocos casos existe historia familiar de la misma, suele aparecer en la infancia y la adolescencia, progresa durante varios años y luego se estabiliza⁶. El estudio de este síndrome aún es controvertido debido a su complejidad y amplios aspectos clínicos⁹⁻¹¹. También hay casos reportados de asociación con blefaroptosis no muy común en estos casos⁴.

Conclusiones

Podemos señalar que los dos casos descritos se enmarcan, tanto desde el punto de vista clínico como en el de los exámenes complementarios, dentro de los parámetros establecidos internacionalmente para esta enfermedad. Por lo que podríamos concluir que estamos frente a dos pacientes con forma completa de Paquidermoperiostosis primaria TGS, entidades raras y primeros casos descritos en la provincia de Granma de Cuba.

Referencias bibliográficas

1. Rajagopal L, Arunachalam S, Síndrome de Ganapathy S. Touraine - Solente-Gole con mielofibrosis: un caso inusual con una complicación rara pero grave. *J Med Soc [serie en línea]* 2018 [citado 2019 16 de julio]; 32: 227-30. Disponible en: <http://www.jmedsoc.org/text.asp?2018/32/3/227/251996>
2. Akaranuchat N, Limsuvan P. Touraine-Solente-Gole syndrome: Clinical manifestation with bilateral true eyelid ptosis. 2019; *JPRAS Open* 21 : 6-13. Disponible en: <http://creativecommons.org/licenses/by-nc-nd/4.0/>
3. Dharmil D, Touraine-Solente-Gole. Syndrome. *Orbit*. 2018; 37(2): 97-101. Disponible en: <https://www.tandfonline.com/action/showCitFormats?doi=10.1080%2F01676830.2017.1383459>

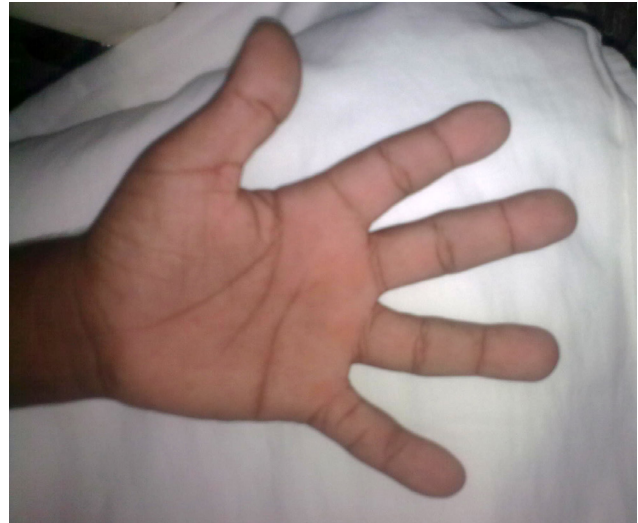

Figura 5. Aumento de tamaño de la mano y aspecto cilíndrico de los dedos.

4. Dogan AS, Acaroglu G, Dikmetas O. Blepharoptosis and hypertrophic osteoarthropathy: a case report. *Indian J Ophthalmol* .2016; 64:317-319. Disponible en: <https://www.ncbi.nlm.nih.gov/pmc/articles/PMC4901852/>
5. Tanese, K., Niizeki, H., Seki, A., et al. Pathological characterization of pachydermia in pachydermoperiostosis *Journal of Dermatology*.2015; 42: 710-714. Disponible en: <https://onlinelibrary.wiley.com/doi/pdf/10.1111/1346-8138.12869>
6. El Aoud S, Frikha F, Snoussi M, Ben Salah R, Bahlou Z. Bilateral ptosis as a presenting feature of primary hypertrophic Osteoarthropathy (pachydermoperiostosis): a case report. *Reumatismo*, 2014; 66 (3): 249-253. Disponible en: <https://www.reumatismo.org/index.php/reuma/article/view/reumatismo.2014.726/667>
7. Doshi D. Touraine-Solente-Gole syndrome. 2018; *Orbit* 37(2): 97-101. Disponible en: <https://www.tandfonline.com/action/showCitFormats?doi=10.1080%2F01676830.2017.1383459>
8. Şahin K, Osmanoğlu NK, Emre HÖ, Kalkan T, Elevli M. Nadir Bir Olgu: Touraine Solente Gole Sendromu. *Medical Bulletin of Haseki i*. 2017; 55(1):82-84. . Disponible en: <http://eds.a.ebscohost.com/eds/pdfviewer/pdfviewer?vid=2&sid=4182c-cb8-213a-44fa-8cf5-a00e8bb30bf6%40sdc-v-sessmgr01>
9. Sharma D, Pawar SR, Bharathi S, Shastri S. Primary hypertrophic osteoarthropathy (Touraine-Solente-Gole Syndrome) in newborn: A rare orthopedic condition seen in newborn. *J Clin Neonatol [serial online]* 2016 [cited 2019 Oct 14]; 5:51-4. Available from: <http://www.jcnonweb.com/text.asp?2016/5/1/51/173275>
10. Toirac Cabrera Xidix, González Rodríguez Ariandi Yuliet, Cedeño Sánchez Ana Teresa. Paquidermoperiostosis. A propósito de un caso. *Rev Cuba Reumatol [Internet]*. 2015 [citado 2019 Oct 14]; 17(Suppl 1): 197-200. Disponible en: http://scieloprueba.sld.cu/scielo.php?script=sci_arttext&pid=S1817-59962015000300002&lng=es.
11. Valverde J, Timaná D, Ramírez A. Síndrome de Touraine-Solente-Gole. Reporte de caso. 2019. *Revista Argentina de Dermatología* Vol.100 No.2 : 1-5. Disponible en : <https://rad-online.org.ar/2019/07/16/sindrome-de-touraine-solente-gole-report-de-caso/>

Received: 3 enero 2020

Accepted: 3 febrero 2020